

# Impresiones digitales intraorales como parte del protocolo BOPT. A propósito de un caso clínico

*La BOPT es un concepto que integra procedimientos clínicos y de laboratorio para la elaboración de la prótesis sobre implantes y dientes para determinar la nueva disposición de los tejidos periodontales y perimplantarios. A partir de la presentación de un caso clínico, este artículo pretende resaltar la importancia de la utilización de impresiones digitales intraorales, digitalización de los modelos y la aplicación de sistemas CAD/CAM, en la etapa de provisionalización y de laboratorio del concepto BOPT.*

◆ **Contacto**

Prof. Dr. Guillermo Pradies Ramiro  
 Director de Departamento  
 Departamento de Odontología Con-  
 servadora y Prótesis Bucofacial  
 Facultad de Odontología  
 Universidad Complutense de Madrid  
 Plaza de Ramón y Cajal S/N  
 28040 Madrid, España  
 Tlf. +34913941925  
 gpradies@odon.ucm.es



## Introducción

La digitalización en Odontología plantea el uso de equipamiento y técnicas que han revolucionado el flujo de trabajo en rehabilitación oral. La utilización de escáneres intraorales de alta precisión y exactitud, y su correspondiente beneficio, así como los sistemas CAD/CAM (diseño y fabricación asistidos por ordenador), han encontrado su lugar en procedimientos en las cuales predominaban las técnicas convencionales<sup>1</sup>.

La prótesis fija unitaria realizada mediante coronas de recubrimiento completo continúa siendo una alternativa válida en cuanto a su longevidad, para la sustitución de los tejidos dentarios perdidos<sup>2</sup>. Una de las claves para que este tipo de restauración sobreviva con el tiempo es la obtención de un correcto ajuste marginal con un rango clínico aceptable, entre la restauración y el diente preparado<sup>3</sup>, así como la relación de estas restauraciones con los tejidos gingivales<sup>4</sup>. Son muchos los factores que pueden influir en la obtención de este adecuado ajuste marginal, y uno de ellos, es la correcta elección y definición del diseño de la línea de terminación<sup>5</sup>.

Actualmente, disponemos de dos tipos de preparaciones dentales, según el diseño del margen gingival: 1) preparaciones con línea horizontal, como el chámfer o el hombro redondeado y 2) preparaciones verticales, sin línea o shoulderless. Sin duda alguna, durante las últimas décadas las preparaciones horizontales han sido utiliza-

das más frecuentemente ya que generan una línea visible, continua, que puede ser fácilmente identificada. Esto permite asentar correctamente las restauraciones provisionales, además de ser reproducible y fiable en técnicas de impresión, tanto digitales como convencionales para la elaboración de la prótesis definitiva por parte del técnico de laboratorio, consiguiendo un ajuste aceptable clínicamente<sup>6</sup>.

Después de muchos años desde su introducción en las que su uso fue minoritario, las preparaciones verticales han vuelto a tomar protagonismo, gracias al desarrollo de la técnica de preparación biológicamente orientada (BOPT) propuesta por Ignazio Loi y Antonello Di Felice, donde una parte de su filosofía se basa en el uso de protocolos de preparaciones verticales como primer paso para la gestión de los tejidos mediante la prótesis provisional y la definitiva<sup>7</sup>. Sin embargo, tras la conformación del tejido gingival después del período de cicatrización, es necesario que el técnico de laboratorio diseñe adecuadamente las zonas de integración cervical en la prótesis correspondiente. Esto se obtiene a partir de una impresión cuyo objetivo es obtener la porción intrasulcular tanto de la preparación dentaria como de los tejidos periodontales. Aquí es donde la digitalización de los procedimientos sin duda es uno de los grandes avances, que se podrían incluir dentro del proceso clínico utilizado en esta técnica.



**Dr. Cristian Abad Coronel**  
Especialista en Rehabilitación Oral por la Universidad de Chile.  
Especialista en Odontología Restauradora basada en las Nuevas Tecnologías por la Universidad Complutense de Madrid.  
Especialista en Prosthodontia por la European Prosthodontic Association (EPA).

Máster en Ciencias Odontológicas por la Universidad Complutense de Madrid.  
Doctorado (PhD) en Ciencias Odontológicas por la Universidad Complutense de Madrid.  
Certificado World CEREC Trainer por la Digital Dental Academy Berlín, Alemania.  
Profesor Titular de la Facultad de Odontología de la Universidad de Cuenca.  
Profesor de Posgrado Universidad San Francisco de Quito.  
Profesor Colaborador del Máster en Odontología Restauradora Basada en las Nuevas Tecnologías de la Universidad Complutense de Madrid.



**Dra. María Paz Salido Rodríguez-Manzanares**  
Profesora Contratada Doctora de la Facultad de Odontología de la Universidad Complutense de Madrid.  
Codirectora del Máster Universitario de Odontología Restauradora basada en las Nuevas Tecnologías de la UCM.  
Miembro del Grupo de

Investigación Complutense "Análisis de Técnicas, Material e Instrumental Aplicado a la Odontología Digital y Procedimientos CAD/CAM" (Nº Ref. 971705).  
Vicepresidenta de la Sociedad Española de Odontología Digital (SOCE).  
Máster en Prótesis Bucofacial por la UCM.  
Miembro del Comité de Dirección de la Revista Internacional de Prótesis Estomatológica.  
Autora de Publicaciones en Revistas nacionales e internacionales.



**Dr. Guillermo Pradies Ramiro**  
Profesor Titular y Director del Departamento de Odontología Conservadora y Prótesis Bucofacial de la Universidad Complutense de Madrid (UCM).  
Director del Máster universitario en "Odontología Restauradora basado en las nuevas tecnologías" y del "Diploma universitario en "Implantología Clínica" de la UCM.

EPA (European Prosthodontics Association) Recognised Specialist in Prosthodontics.  
Presidente (2018) de la European Prosthodontics Association (EPA).  
International Certified CEREC trainer.  
90 publicaciones en revistas nacionales e internacionales JCR.  
4 libros, incluido Digital Restorative Dentistry: a guide to materials, equipment and clinical procedures. (Ed. Springer 2019).  
Editor asociado del "Brazilian Dental Science Journal". Assistant Editor del "European Journal of Prosthodontics & Restorative Dentistry".

Este artículo pretende resaltar la importancia de la utilización de impresiones digitales intraorales, digitalización de los modelos y la aplicación de sistemas CAD/CAM, en la etapa de provisión y de laboratorio del concepto BOPT. Para ello, aprovechamos de la presentación de un caso clínico pertinente a esta temática.

## Presentación del caso

Se presenta un caso de un paciente que sufrió un accidente provocando traumatismo dentoalveolar severo e irreversible en el incisivo central superior derecho y en el lateral superior derecho. Además, el incisivo central superior izquierdo y el canino derecho presentaban un tratamiento endodóntico previo y una reconstrucción directa y una corona desadaptada respectivamente, cambio de coloración y requerían el recambio de la prótesis (Fig. 1). Debido a las condiciones previas de los dientes adyacentes se consideró pertinente la solución del caso mediante prótesis dentoportada. Se planificó entonces realizar una prótesis parcial fija de zirconio cerámica de 4 elementos. Se realizaron las exodoncias mínimamente traumáticas de los dientes fracturados (12 y 11), realizando además preservación alveolar y se prepararon los dientes pilares sin línea de terminación, bajo los principios de la preparación vertical, realizando además un "gingitage" a nivel del tejido epitelial y conectivo de la pared del surco gingival, mientras que por el lado denta-

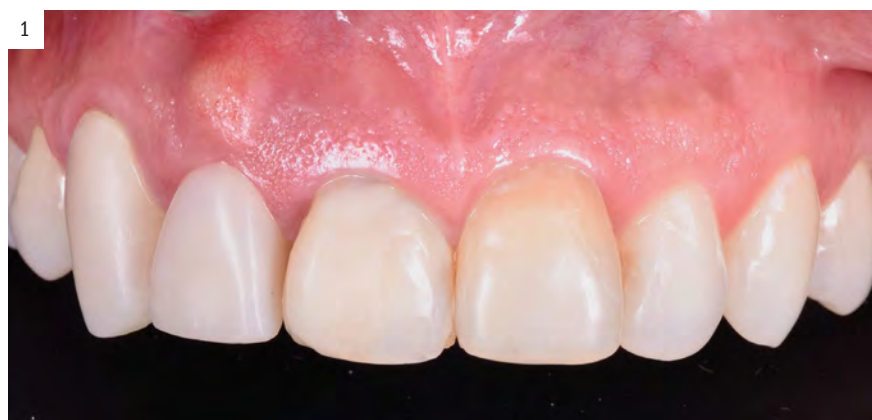

Figura 1. Estado inicial del caso clínico presentado.

rio se eliminó la línea horizontal que presentaba anteriormente. Con este diseño, se evitó un mayor desgaste del tejido dentario, además, se generó un sangrado a partir de la pared blanda del surco y un posterior coágulo que sería estabilizado por la restauración provisional en la zona cervical, conformando la nueva disposición tisular. Un puente provisional de PMMA (Telio CAD®, Ivoclar – Vivadent) fue realizado a partir de una impresión digital intraoral (PrimeScan®, Dentsply-Sirona) aprovechando la profundidad de campo que otorga este reciente desarrollo de escáner intraoral que integra un sistema de lente dinámica. (Fig. 2).  
A partir de este punto, de exclusiva responsabilidad del odontólogo, transcurrieron 8 semanas para la conformación y estabilización de los tejidos blandos (Fig. 3).

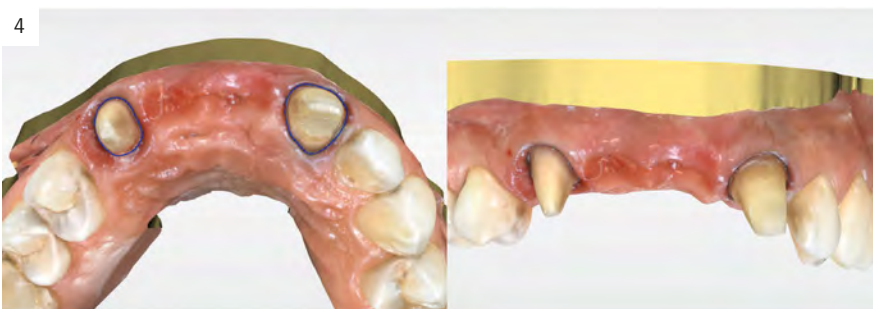
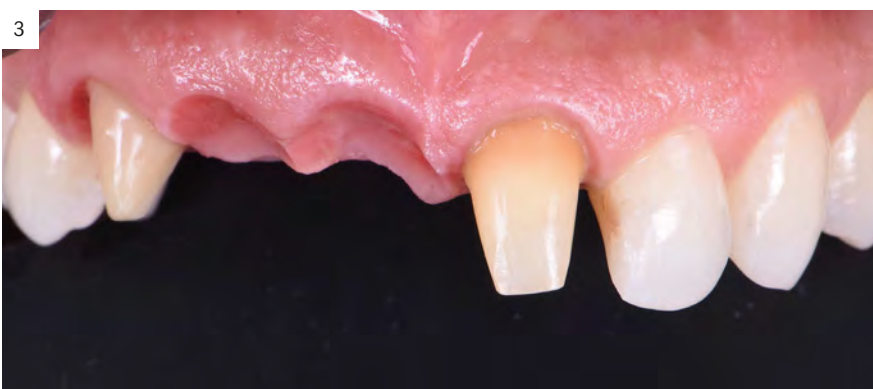
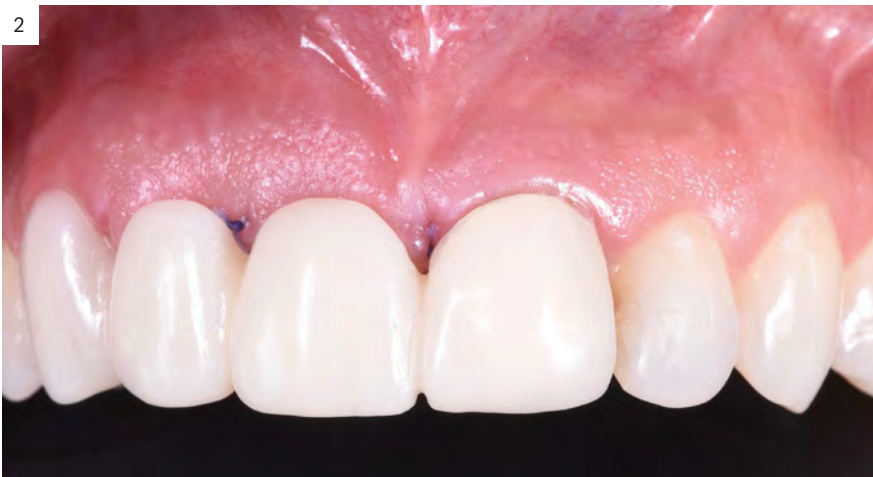
Figura 2. Prótesis fija plural provisional diseñada y materializada con un sistema CAD/CAM en PMMA a partir de una impresión digital intraoral. Obsérvese la importante compresión de la prótesis para guiar y soportar los tejidos gingivales en cicatrización.

Figura 3. Estabilización de los tejidos después de 8 semanas con el provisional.

Figura 4. Modelo digital generado por el escaneado intraoral de las preparaciones verticales y la zona de los púnticos.

Entonces, se realizó la impresión definitiva con doble hilo a través de un escáner intraoral (PrimeScan, Dentsply-Sirona) (Fig.4).

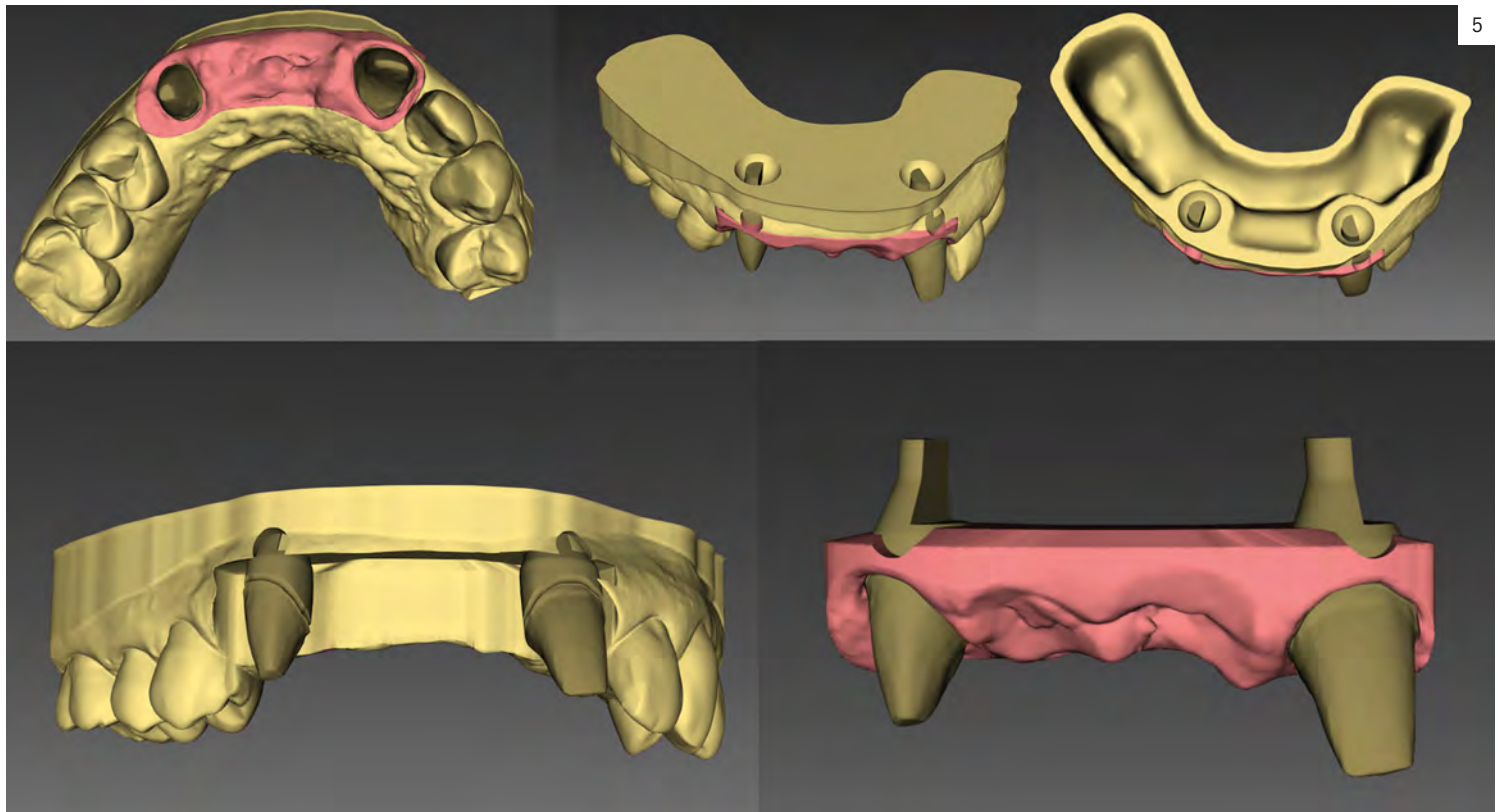
Una vez generado el modelo digital, el archivo se exportó a través de un portal de conexión (Connect, Dentsply-Sirona) al software de diseño (INLAB, 20, Dentsply-Sirona). Según el protocolo BOPT, se realizó el ditching y el trimming digital en un módulo específico (InLab Model) (Fig. 5). Este archivo fue exportado al software CAM e impreso en una impresora 3D (Digital Light Processing, SprintRay, PRO) con una resolución de 25 micrones en resinas para modelos y troqueles (Next Dent, Gray). (Fig.6).

La prótesis fija plural fue diseñada en el software (InLab20, Dentsply-Sirona) a volumen completo y luego la herramienta de reducción fue aplicada, para obtener una estructura compensada. En la fase de laboratorio, esta zona de terminación se determinó teniendo en cuenta por límite apical la zona más profunda de la impresión del surco gingival y por límite coronal el borde de la encía marginal. Igualmente, el componente horizontal del surco fue visualizado y diseñado digitalmente. Una vez determinada esa “zona de terminación”, se diseñó y a través del CAM y una fresadora (MCXL®, Dentsply-Sirona) se fresó en seco la estructura en dióxido de zirconio (In Coris ZI®, Dentsply-Sirona). Posteriormente fue sinterizada, (InFire HTC®, Dentsply Sirona) pulida, ajustada al modelo impreso (Fig. 7) y probada clínicamente, observando la relación a nivel del surco y el nuevo perfil de adaptación también en la zona de los púnticos (Fig.8). Una vez, realizado este paso, la cerámica estratificada fue aplicada manualmente conformando la parábola gingival en las zonas cervicales de las caras libres y proximales, utilizando el modelo troquelado digitalmente (Fig. 9).

Este nuevo contorno que simula la relación natural que tiene el tejido adamantino sobre el cemento y la corona sobre la raíz, genera un nuevo perfil de adaptación, que debería ser especular a los tejidos gingivales. Además, su función es soportar al tejido gingival. Su conformación se realiza en el modelo de laboratorio independientemente de la posición gingival, siendo el técnico de laboratorio quien lo determina en base a parámetros estéticos y tridimensionales. Una vez finalizada esta fase y habiéndose realizado previamente la prueba del ajuste y la correcta armonización estética, la restauración final entonces, fue cementada convencionalmente. (Fig. 10)

### Discusión

La confección de una restauración bajo el concepto BOPT involucra realizar una preparación vertical y una serie de pasos en clínica y laboratorio para conseguir una adecuada integración entre la prótesis, la preparación y los tejidos periodontales. Dentro de los pasos de laboratorio para la elaboración de una prótesis definitiva, el perfil de adaptación es un elemento fundamental. En las técnicas convencionales, mediante líneas horizontales, el componente vertical del

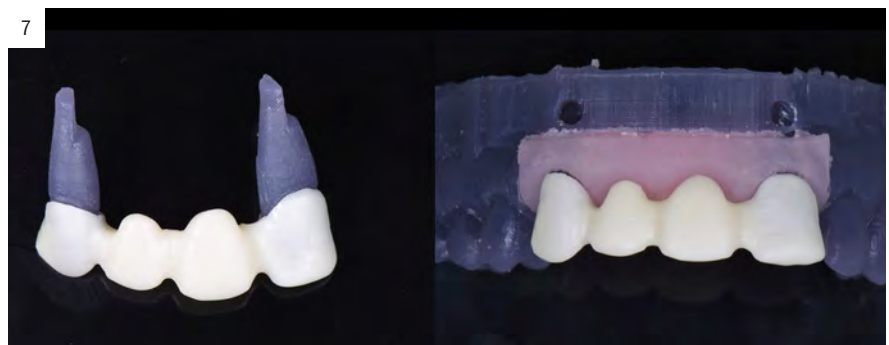

5

margen cervical de la prótesis es priorizado sobre el componente horizontal, obviando la importancia del perfil de adaptación. El perfil de adaptación es definido entonces, como la zona cervical de la prótesis en sentido horizontal, de cuya disposición depende el soporte y la localización final de los tejidos gingivales. La digitalización es actualmente, aplicada con frecuencia en los procedimientos de la clínica odontológica y la utilización de escáneres intraorales con una gran profundidad de campo, permiten conseguir ese espacio generado en sentido vertical y horizontal en el cual debería ir el nuevo diseño del perfil de adaptación dentro del concepto BOPT. El contorno coronal adecuado diseñado tridimensionalmente, tiene una gran ventaja al permitir un sellado biológico favorable para el mantenimiento de la salud periodontal<sup>8</sup>. En muchos casos, en los cuales existe pérdida de soporte gingival y los tejidos gingivales están disminuidos, este “*sobrecontorno*” permite soportarlos y obtener una mejor integración anatómica. La integración en este concepto de sistemas de diseño digital permite realizar este tipo de prótesis cumpliendo requerimientos estéticos y funcionales. Por eso, se considera de enorme



6



7

Figura 5. Modelo y troqueles digitales preparados en un software específico (InLab Model) donde se ha podido visualizar y definir el tejido blando, exponiendo las preparaciones verticales y la zona de pñticos.

Figura 6. Modelo impreso donde se observan los troqueles desmontables y la zona de los tejidos blandos.

Figura 7. Modelo impreso donde se ha adaptado la estructura de dióxido de zirconio fresada.

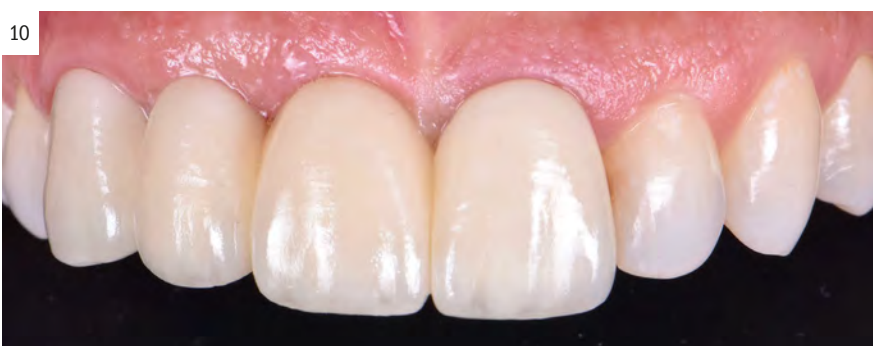
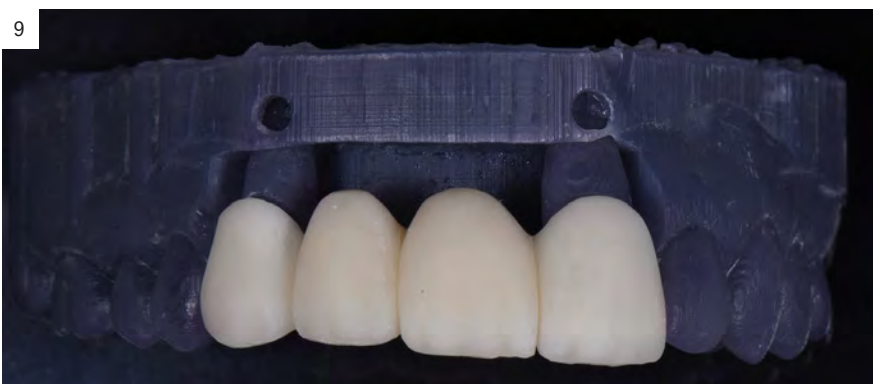
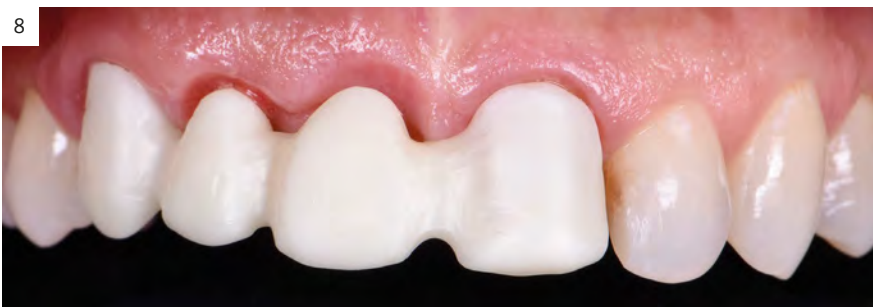Figura 8. Estructura de dióxido de zirconio probada clínicamente en cuanto a su adaptación, zona de compresión tisular y espacio para la estratificación.

Figura 9. Perfil de adaptación protésica en las zonas cervicales y de los púnticos, independiente de la disposición gingival y de la mucosa, conseguido con la estratificación manual de la cerámica.

Figura 10. Prótesis terminada con una adecuada disposición y armonía de los tejidos periodontales y de la mucosa en zona de púnticos.

importancia que el odontólogo y el técnico de laboratorio tengan formación en trabajar morfológicamente en tres dimensiones sumando este *sobrecontorno* en sentido horizontal, que se ha denominado **la cuarta dimensión morfológica** por los autores de la BOPT<sup>9</sup>. **Es clave destacar que la fase de laboratorio en cuanto a la preparación de modelos ya sea digital o convencionalmente debe ser estrictamente apegada al protocolo original.** Finalmente, se debe mencionar que si los tejidos gingivales previamente a la impresión definitiva y al retirar el segundo hilo, requieren ser desplazados físicamente, la impresión con materiales elastoméricos debería seguir siendo la primera elección, pues un escáner no puede cumplir ese objetivo. En último caso, durante el diseño digital y la estratificación manual de cerámica, se puede generar una mayor compresión para lograr ese objetivo. Por ello, una vez más se debe considerar que la estabilización tisular conseguida por la provisión es imprescindible dentro del concepto BOPT.

### Conclusión

La BOPT es un concepto que integra procedimientos clínicos y de laboratorio para la elaboración de la prótesis sobre implantes y dientes para determinar la nueva disposición de los tejidos periodontales y perimplantarios. Dentro de ellos, el perfil de adaptación protésica y su componente horizontal diseñado digitalmente, y materializado en la cofia del material de base directamente en un modelo digital e impreso generado por una impresión intraoral con un escáner de gran profundidad de campo, se visualiza como un elemento fundamental en la consecución de los objetivos de la técnica.

### Bibliografía

- Mühlemann S, Benic GI, Fehmer V, Hämmerle CHF, Sailer I. Clinical quality and efficiency of monolithic glass ceramic crowns in the posterior area: digital compared with conventional workflows. *Int J Comput Dent.* 2018;21(3):215-223.
- Reitemeier B, Hänsel K, Kastner C, Weber A, Walter MH. A prospective 10-year study of metal ceramic single crowns and fixed dental prosthesis retainers in private practice settings. *J Prosthet Dent.* 2013;109(3):149-155.
- Dolev E, Bitterman Y, Meirowitz A. Comparison of marginal fit between CAD-CAM and hot-press lithium disilicate crowns. *J Prosthet Dent.* 2019;121(1):124-128.
- Abduo J, Lyons KM. Interdisciplinary interface between fixed prosthodontics and periodontics. *Periodontol 2000.* 2017;74(1):40-62.
- Yu H, Chen YH, Cheng H, Sawase T. Finish-line designs for ceramic crowns: A systematic review and meta-analysis. *J Prosthet Dent.* 2019;122(1):22-30.e5.
- Bottino MA, Valandro LF, Buso L, Ozcan M. The influence of cervical finish line, internal relief, and cement type on the cervical adaptation of metal crowns. *Quintessence Int.* 2007;38(7):e425-e432.
- Loi I, Di Felice A. Biologically oriented preparation technique (BOPT): a new approach for prosthetic restoration of periodontically healthy teeth. *Eur J Esthet Dent.* 2013;8(1):10-23.
- Wagman SS. The role of coronal contour in gingival health. *J Prosthet Dent.* 1977 Mar;37(3):280-7.
- Loi I, Galli F, Scutellà F, Di Felice A. Il contorno coronale protesico con tecnica di preparazione BOPT ( Biologically Oriented Preparation Technique ): considerazioni tecniche. *Quintessenza Internazionale* 2009;25(4) Lug-Ago:19-31.